

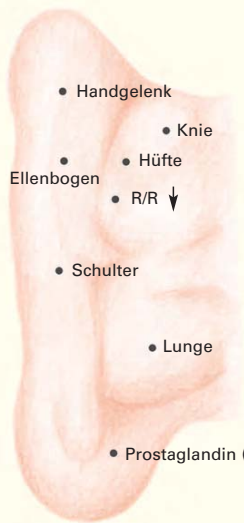


Balancierte Ohrakupunktur

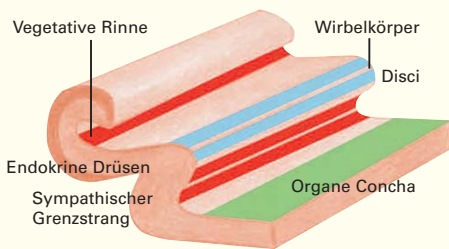
nach Seeber®

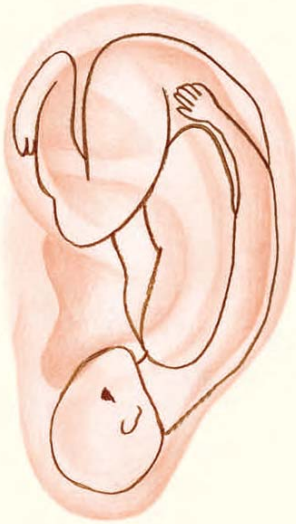

Abbildung des Fötus im Ohr



Punkte auf der Ohrrückseite



Transversaler Ohrquerschnitt

